




IMPLANTOLOGIE
À la découverte des « protocoles accés



« Accélérés »

Depuis quelques années, de nombreux auteurs ont montré que l'implantologie offre la possibilité de remplacer immédiatement et esthétiquement des dents condamnées. Nous appellerons ces techniques des « protocoles accélérés » qui tirent parti du temps opératoire de l'extraction. Explication.



AUTEURS

DR JEAN-LOUIS ZADIKIAN

- Président de l'Association Française des Omnipraticiens Praticant l'implantologie dentaire (Afopi)



DR ANDRÉ CHAINE

- Chirurgien maxillo faciale à la Pitié Salpêtrière; Paris.

Fig.1a

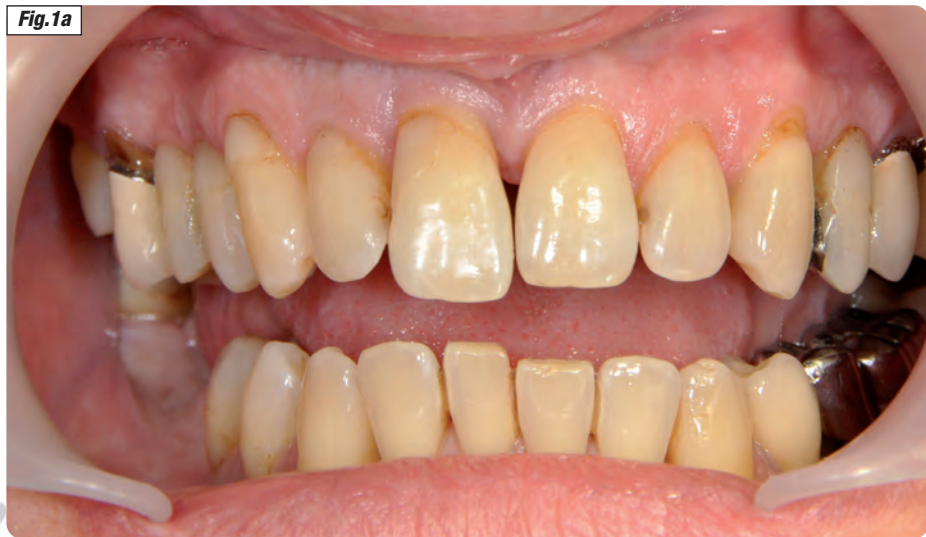

Fig.1b

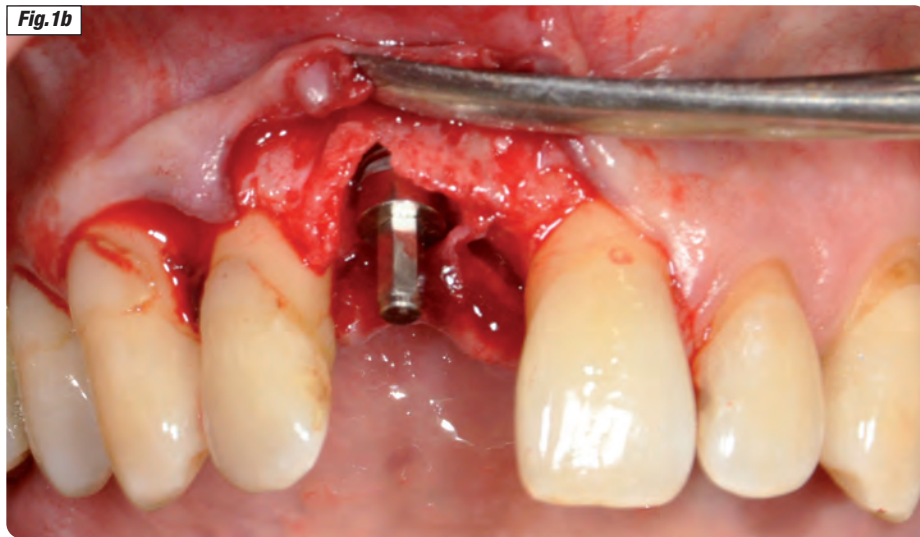
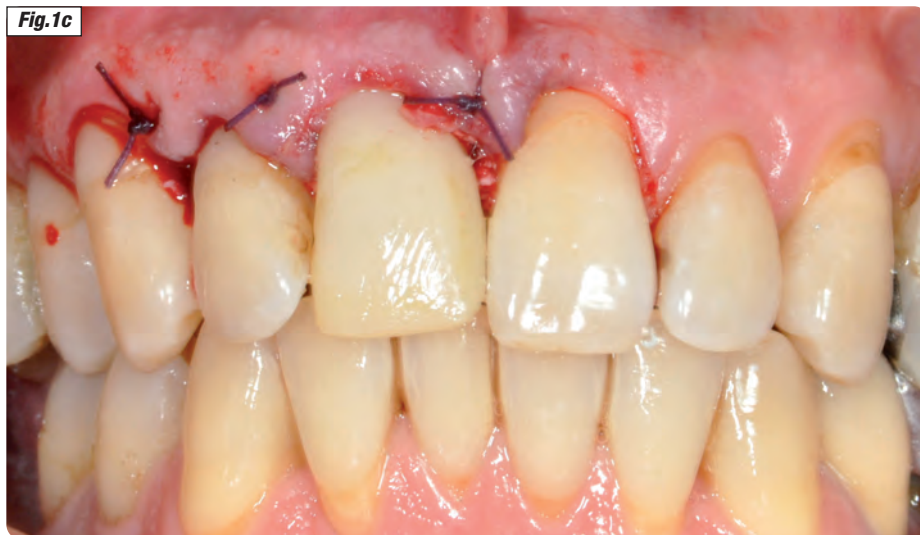

Fig.1c



Une dent provisoire esthétique est ainsi immédiatement connectée à un implant posé dans une alvéole venant d'être dénudée, sans attendre sa cicatrisation ; (Fig.1a à 1c). Cette alternative influencerait sur l'architecture osseuse et gingivale en limitant, sans le supprimer, le phénomène prévisible de résorption alvéolaire plus marqué de la table osseuse externe, qu'interne (résorption physiologique démontrée notamment par Petrokovski et Massler, 1967 - Boticelli et coll., 2004 - Cardaropoli et coll., 2005).

De plus, de nombreux articles décrivent un taux de succès de l'ostéointégration de ces thérapeutiques accélérées équivalent à celui des thérapeutiques conventionnelles (Cooper et coll., 2010 - Capelli et coll., 2010). Lazzara et coll. (2004), décrivent même qu'un implant mis en charge selon un protocole accéléré, obtient son intégration fonctionnelle plus rapidement. La durée des traitements implantaire pourrait, de cette manière, ne plus être un handicap : cette technique transformerait le principal point faible de la discipline en point fort et remporterait, du même coup, l'adhésion des patients en répondant à leurs attentes.

Pourtant, ce protocole suscite le doute auprès de certains confrères et, bizarrement, beaucoup d'enthousiasme auprès d'autres. Le monde de la nécessité et le monde du risque peuvent-ils cohabiter sans nous transformer en marchand d'angoisse ? (Fig.2). La controverse ne porte pas sur la survie des implants, mais sur le succès esthétique du résultat (Koh et coll., 2010) ; (Fig.3a à 3c).

Les cas cliniques publiés par de très nombreux auteurs montrent cependant que l'esthétique peut s'obtenir à condition d'être en présence de situations favorables, évaluées selon des critères précis, sans pour autant décrire ou analyser ces critères. Cette absence de description est-elle l'expression de nos appréhensions ou de notre manque de connaissance relative à l'évolution de ce sujet ?

Les résultats esthétiques et biologiques n'évoluent pas de manière aléatoire et présentent, en fait, une sensibilité extrême aux conditions initiales dont la variation conduit à des résultats différents. Toutes méconnaissances ou incertitudes sur ces conditions rendent évidemment impossible toute prévision du résultat. En conséquence, l'omnipraticien, sans recommandation précise, ne peut éclairer et orienter son patient car il lui est nécessaire d'apprécier le degré de prévisibilité, reproductibilité et fiabilité des résultats avant d'engager une proposition de traitement.

L'objectif de cet article est de donner le champ des indications, contre-indications et les facteurs de risque associés à un protocole accéléré, en s'appuyant sur un outil simple : « le Scoring pré-implantaire », méthode développée par le docteur Zadikian (2006) et enseignée depuis trois ans dans le cadre du cursus d'implantologie orale de l'Afopi (Association française des omnipraticiens pratiquant l'implantologie dentaire). Cette méthode s'appuie sur une description et une analyse des paramètres initiaux qualifiant chaque situation clinique et osseuse avant l'avulsion. Le score permet l'évaluation

Fig.2

La gestion de 2 mondes : Un soucis constant en implantologie

Le monde de la nécessité



Répondre au besoins du patient

Le monde du risque



Réduire au minimum le rapport Risques / bénéfices

Fig.1a à 1c : Une dent provisoire esthétique est ainsi immédiatement connectée à un implant posé dans une alvéole venant d'être dénudée, sans attendre sa cicatrisation.

Fig.2 : Les protocoles nécessitent la gestion de ces demandes.

Fig.3a

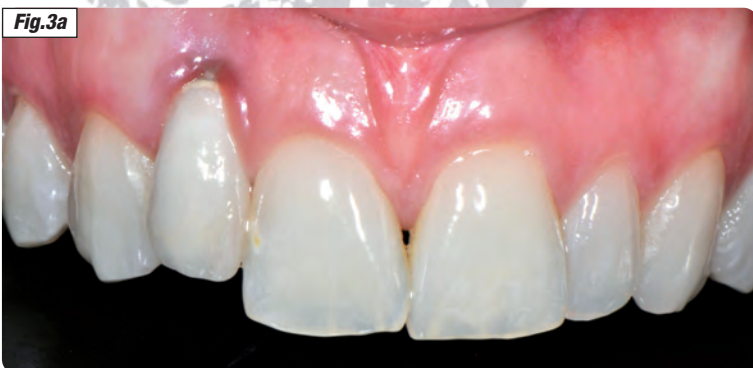

Fig.3a à 3c : La controverse ne porte pas sur la survie des implants, mais sur le succès esthétique du résultat (Koh et coll., 2010).

Fig.4 : Nous avons divisé en trois régions (E-P-S) l'espace formé par l'ensemble des conditions initiales des variables influençant les résultats postopératoires.

Fig.3b

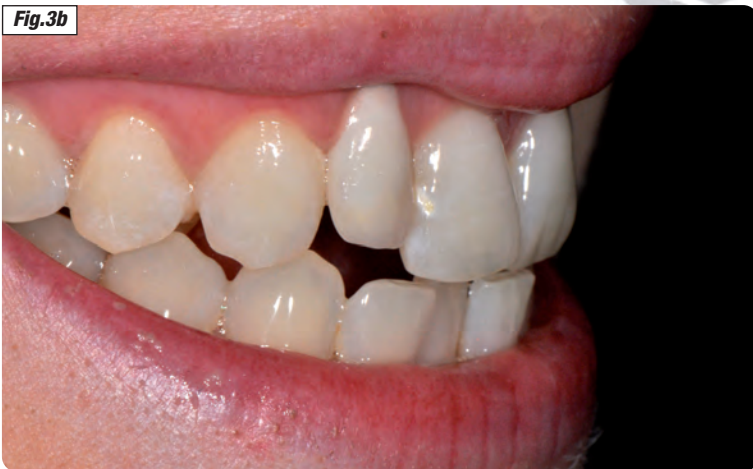
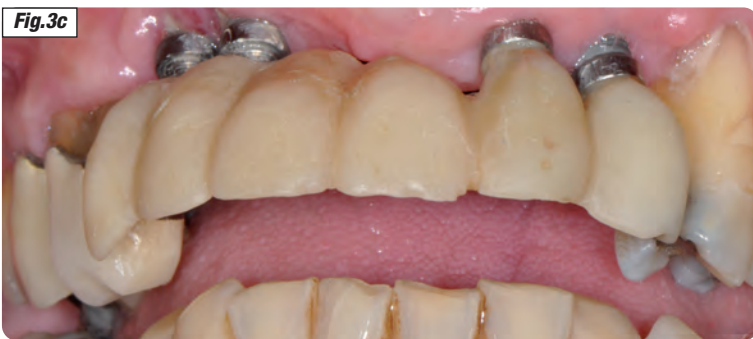
Fig.3c



de la situation : il apporte une indication sur les risques relatifs à l'intervention et le niveau d'expertise nécessaire à son exécution.

LA MÉTHODE

Le scoring pré-implantaire cherche donc à évaluer les paramètres initiaux qualifiant chaque situation clinique et osseuse avant l'avulsion. Nous avons divisé en trois régions (E-P-S) l'espace formé par l'ensemble des conditions initiales des variables influençant les résultats post-opératoires. Cet article propose de les aborder ; (Fig.4).

- 1) L'Esthétique initiale (E) et l'environnement de la dent condamnée, évalués lors de l'examen clinique.
- 2) Le Positionnement tri-dimensionnel virtuel de l'implant dans l'alvéole (P), évalué lors de l'étude des volumes osseux disponibles en fonction du contour de la dent condamnée.
- 3) La Stabilité primaire attendue de l'implant postextractionnel, renseignée par certains Cone Beam (une analyse permettant d'aider à anticiper les effets des micro-mouvements implantaires élevés).

Nous utilisons des mesures réelles pour estimer la valeur des paramètres initiaux pour chacune de ces régions, E-P-S : un score sera établi (correspondant à l'évaluation de la situation), puis un indice (donnant une indication des risques). La logique d'anticipation repose sur l'analyse de ces scores qui permettra de prédire la dynamique du traitement et l'état du résultat futur. C'est ainsi que nous poserons des indications, mais aussi des contre-indications à la mise en œuvre de cette technique, tout en prenant la mesure des facteurs de risques. La gestion du remplacement de la dent condamnée en sera facilitée et l'on pourra choisir de façon éclairée de procéder :

- À un protocole accéléré avec remplacement immédiat à l'aide d'une temporisation postextractionnelle immédiate (protocole accéléré) ;
- Ou à un protocole en plusieurs temps avec mise en charge différée (de nombreux auteurs proposent différentes approches).

L'évaluation de l'esthétique initiale (E)

Pour obtenir un résultat stable et esthétique en implantologie, il faut parvenir à un bon III

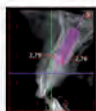
Fig.4

LA METHODE

3 régions (E-P-S) l'espace formé par l'ensemble des conditions initiales des variables influençant les résultats post-opératoires.



L'état esthétique initiale (E) de la dent condamnée et de son environnement évaluation lors de l'examen clinique



Le Positionnement 3D/virtuel de l'implant dans l'alvéole (P) évaluation lors de l'étude des volumes osseux disponible en fonction du contour de la dent condamnée.



La Stabilité primaire attendue de l'implant (S) renseignée par certains Cone Beam (une analyse permettant d'aider à anticiper les effets des micro-mouvements implantaires élevés).

équilibre entre les tissus péri-implantaires et les dents prothétiques et naturelles (Touati, Guez et Saadoun, 1999 - Antoun, 2009). Il s'agit de l'harmonie constituée entre le « rose » et le « blanc ». L'objectif est de prendre en compte l'existence ou non de défauts initiaux à partir de sept critères ; (Fig.5a et 5b). Ces critères représentent l'ensemble des éléments clés visibles permettant de qualifier l'existence, ou non, de défauts esthétiques initiaux relatifs à l'harmonie entre le « blanc » et le « rose ». Il ne faut pas confondre ces paramètres avec le « Pink Esthetic Score » (PES) établi en 2005 par Furhauser qui se servait déjà de six de ces critères pour « élaborer un jugement objectif du résultat esthétique final » ; (Touati, 2011), et non de la situation initiale ; (Fig.6a).

Pour déterminer aisément la texture des tissus mous (ou biotype initial), nous utilisons la méthode proposée par Olsson et Lindhe (1991), réactualisée par Kan et coll. (2010). Ils proposent de passer une sonde parodontale au niveau du sulcus : si elle est visible par transparence, le biotype est fin, nous lui attribuerons zéro point. Si le biotype avait été moyennement épais, il aurait obtenu un point, et épais : deux points. Des techniques de greffe conjonctive apposée mises en œuvre dans le même temps opératoire, permettront « d'améliorer le biotype et de favoriser la stabilité des tissus » ; (Bonnet, 2011). Nous parlons alors de « sur-contouring » muqueux, utilisé en cas de biotype fin, car sa vascularisation moins riche peut avoir un devenir cicatriciel moins favorable.

Enfin, l'incertitude de la position de réhabilitation de la dent condamnée peut aussi être un facteur de risque. Nous utilisons le contour de la dent condamnée comme scénario prothétique s'il correspond à l'esthétique recherchée. Dans ce cas, nous attribuerons un score de deux points. Lorsque la forme et la position initiale doivent être modifiées, nous accorderons zéro ou un point, selon que l'occlusion devient un obstacle à la position esthétique de réhabilitation ; (Fig.6a et 6g) :

- Position normale de la dent condamnée = deux points.
- Position anormale et occlusion favorable = un point.
- Position anormale et occlusion défavorable = zéro point. ■■■

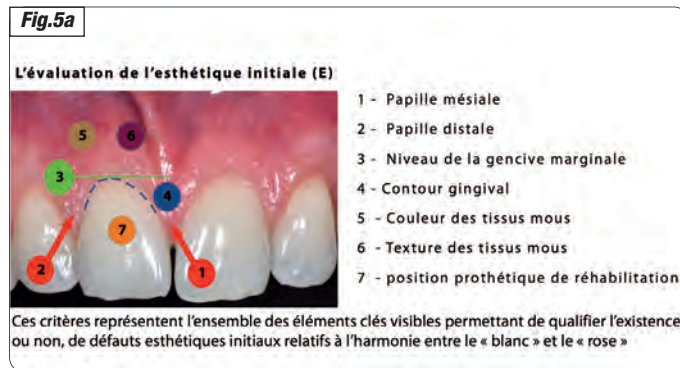
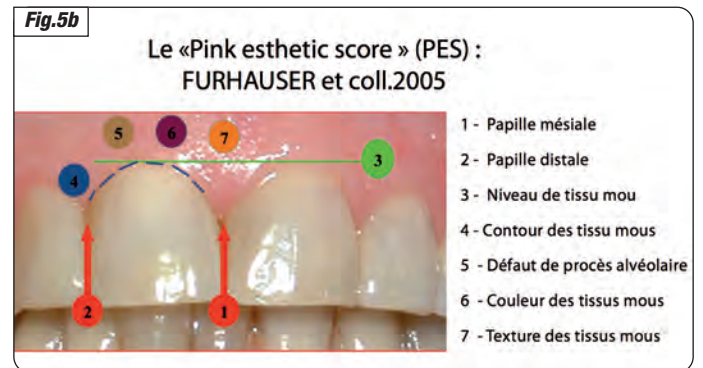


Fig.5a : Nous avons retenu comme paramètres initiaux pour déterminer le premier score : 1) La papille mésiale. 2) La papille distale. 3) Le niveau de la gencive marginale. 4) Le contour gingival. 5) La couleur des tissus mous. 6) La texture des tissus mous. 7) La position prothétique de réhabilitation.

Fig.5b : Analyse des paramètres initiaux. Tableau établi dans le cadre du cursus Afopi, attribuant à chaque élément de l'esthétique initiale un certain nombre de points (de 0 à 2). La somme de l'ensemble de ces points donnera un score global pour l'esthétique à partir duquel on attribuera un indice.



<p>La papille mésiale et distale :</p> <ul style="list-style-type: none"> - Intacte = 2 points - Réduite = 1 point - Inexistante = 0 point 	<p>Le niveau de la gencive :</p> <ul style="list-style-type: none"> - Harmonieux = 2 points - Récession de 2 mm = 1 point - Récession de 4 mm = 0 point 	Fig.6a
<p>Le contour gingival :</p> <ul style="list-style-type: none"> - Harmonieux = 2 points - Récession de 2 mm = 1 point - Récession de 4 mm = 0 point 	<p>La texture des tissus mous :</p> <ul style="list-style-type: none"> - Biotype épais = 2 points - Biotype moyen = 1 point - Biotype fin = 0 point 	
<p>La couleur des tissus mous :</p> <ul style="list-style-type: none"> - Harmonieuse = 2 points - Défaut discret = 1 point - Défaut important = 0 point 	<p>Le contour et position de la dent condamnée :</p> <ul style="list-style-type: none"> - Position normale* = 2 points - Anormale-occlusion favorable = 1 point - Anormale-occlusion défavorable = 0 point <p>* par rapport à la position esthétique de réhabilitation.</p>	

Tableau établi par le Dr. J-L ZADIKIAN, dans le cadre du cursus de l'Afopi.

Fig.6b

La position prothétique de réhabilitation :
Contour et position de la dent condamnée

- Position normale = 2 points
- Anormale-occlusion favorable = 1 point
- Anormale-occlusion défavorable = 0 point

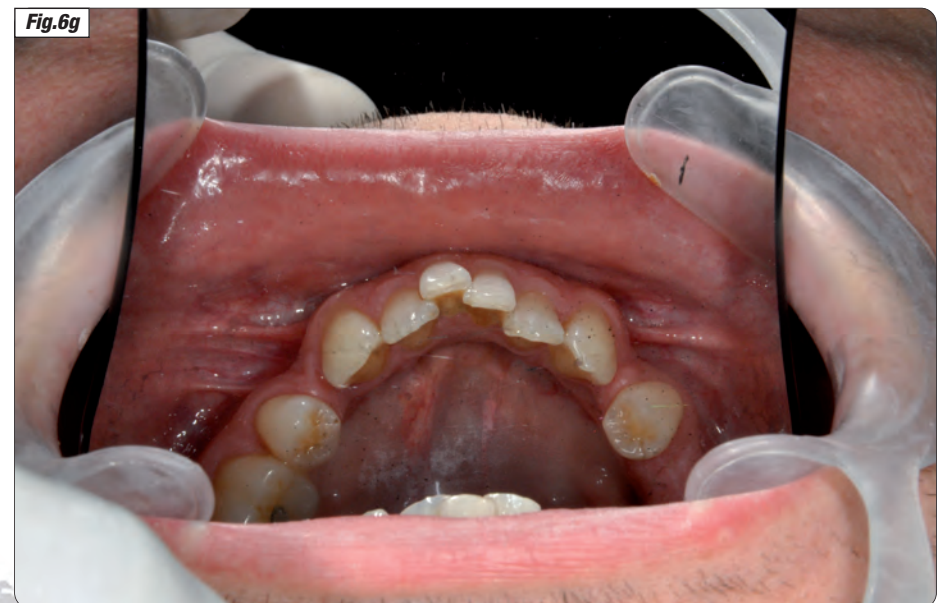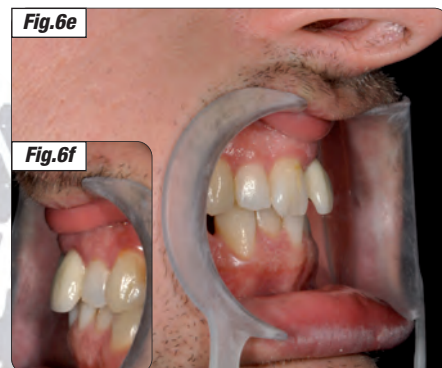

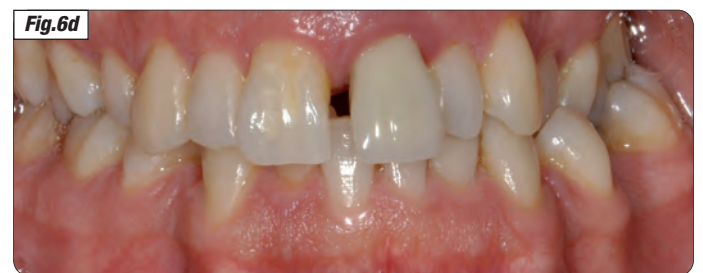
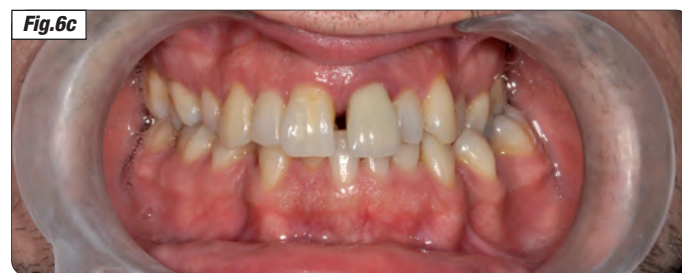Fig.6a à 6g : Ce cas illustre le contour et la position de la 21 condamnée dans une position anormale avec une occlusion défavorable. Sans intervenir orthodontiquement, il est difficile d'avoir une réhabilitation esthétique.

Un score d'esthétique global est ainsi défini sur une échelle allant de 0 à 14 points. Il nous reste maintenant à lui affecter un indice ; (Fig.7) :

- De 0 à 6, indice 0 : un état initial inesthétique laisse présager un mauvais résultat esthétique final. Nous attribuerons la couleur rouge qui sera celle de l'abstention pour les protocoles accélérés.
- De 7 à 12, indice 1 : nous attribuerons la couleur orange qui sera celle de l'extrême prudence et de l'expertise opératoire.
- De 13 à 14, indice 2 (le plus favorable) : il laisse envisager un excellent résultat esthétique final. Nous attribuerons la couleur verte.

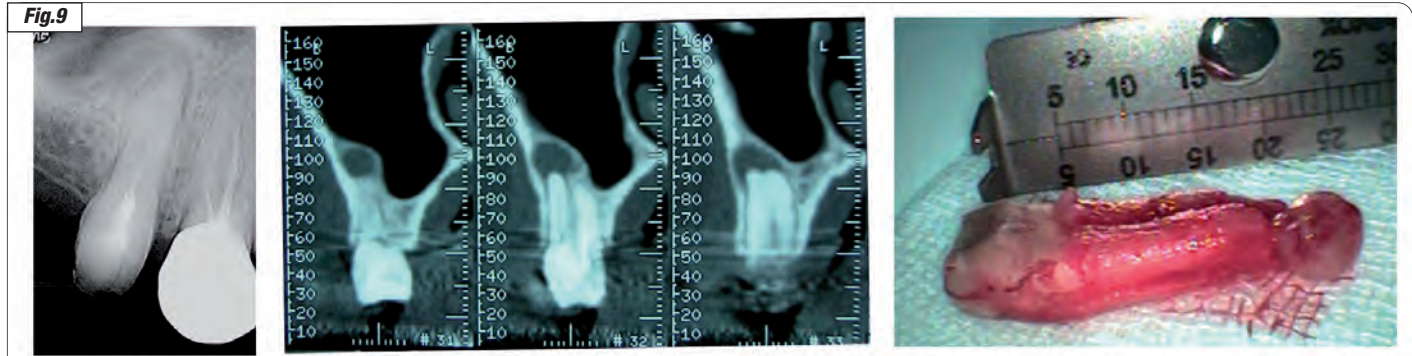
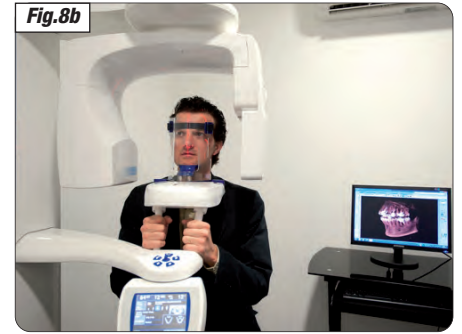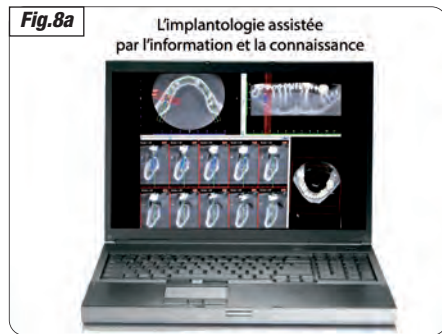Le positionnement tri-dimensionnel de l'implant (P)

Dans notre méthode, le scanner d'étude est systématisé ; (Fig.8a et 8b). Il formalise d'abord le diagnostic d'extraction ou de conservation. Ce préalable, qui n'est pas l'objet de cet article, est géré avec la plus grande rigueur ; (Fig.9). Il permet d'étudier, dans le volume osseux disponible, le positionnement virtuel tri-dimensionnel de l'implant dans l'alvéole d'extraction pour déterminer le meilleur couloir osseux esthétique ; (Fig.10).

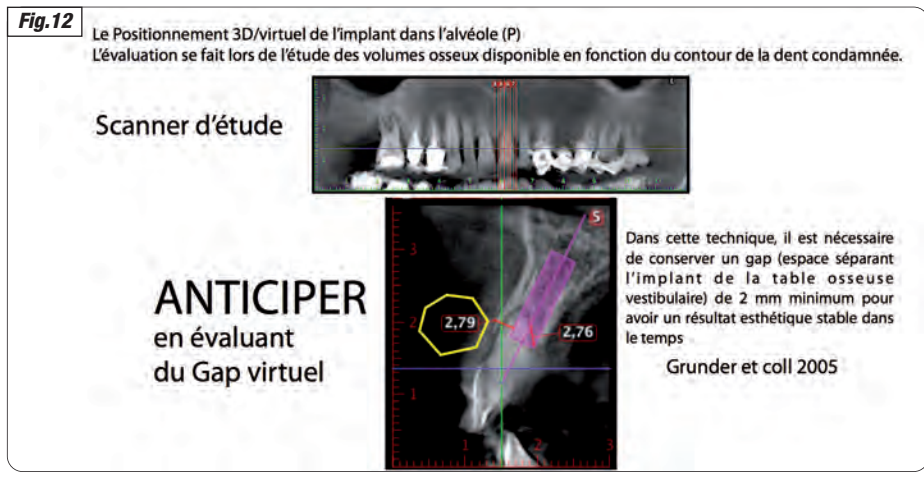
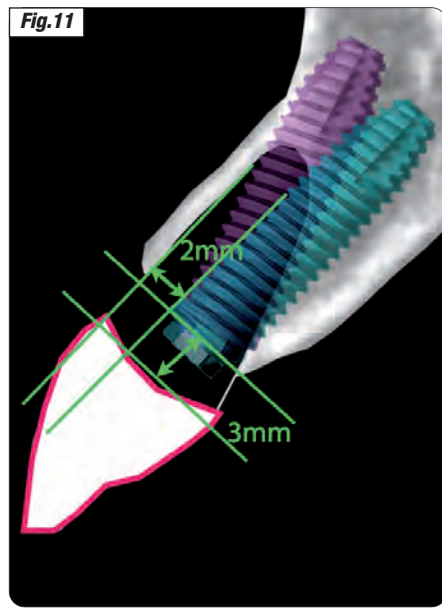
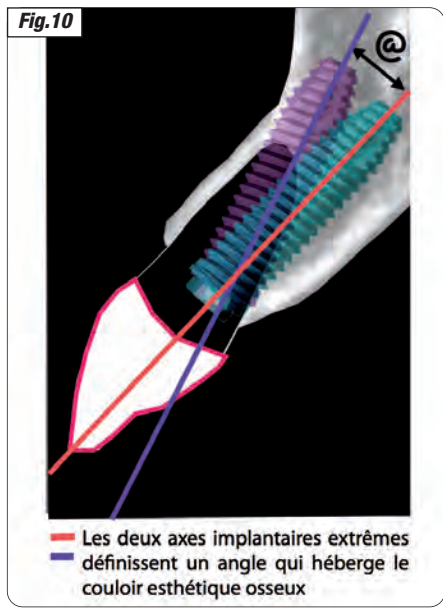
Lors de l'étude pré-implantaire, nous procédons véritablement à une chirurgie virtuelle. La préfiguration sur le scanner du positionnement de l'implant représente une des clés du succès de la logique d'anticipation. Elle analyse les rapports de l'implant dans l'alvéole pour anticiper les problèmes esthétiques qui en découlent ; (Fig.11). L'axe implantaire sera déterminé en fonction du volume osseux en recherchant le meilleur couloir osseux esthétique. La tête de l'implant occupe une position palatine. Ce positionnement permet d'obtenir un gap que nous qualifierons de « gap virtuel » : espace séparant la tête de l'implant de la table osseuse vestibulaire. Sa mesure constitue un paramètre initial important dont la gestion est essentielle ; (Fig.12). Dans cette technique, il est nécessaire de conserver un « gap clinique » : espace séparant l'implant, après sa pose, de la table osseuse vestibulaire de 2 mm minimum pour avoir un résultat esthétique stable dans le temps (Grunder et coll., 2005) ; (Fig.13). Dès lors, pour respecter ce pré-requis, il convient de prendre conscience que le « gap clinique » obtenu après la chirurgie peut être inférieur au « gap virtuel » mesuré lors de la planification. Deux phénomènes expliquent cette situation. Ils

Fig.7
L'évaluation de l'esthétique initiale (E)

Esthétique initiale	Indice
13 à 14	2
7 à 12	1
0 à 6	0



Le cliché rétro-alvéolaire ne révèle pas toujours tout. Le scanner d'étude est important, il permet parfois de répondre définitivement à la question « extraction ou conservation ? »



- Fig.7 :** Tableau du score d'esthétique.
- Fig.8a et 8b :** Dans notre méthode, le scanner d'étude est systématisé.
- Fig.9 :** Une table externe dense et épaisse empêche de voir l'image apicale.
- Fig.10 :** Position de la tête de l'implant.
- Fig.11 :** Les différents axes implantaires respectent à la fois le volume osseux et le « gap virtuel » minimum.
- Fig.12 :** Ce positionnement permet d'obtenir un gap que nous qualifierons de « gap virtuel » : espace séparant la tête de l'implant de la table osseuse vestibulaire. Sa mesure constitue un paramètre initial important dont la gestion est essentielle.

peuvent nuire au minimum nécessaire à l'épaisseur du mur osseux vestibulaire. La résorption alvéolaire, plus marquée de la table osseuse vestibulaire, est un phénomène naturel prévisible et inévitable (Araújo et Lindhe, 2005). Elle est centripète et concourt à accentuer la réduction du « gap » vestibulaire. Lors de sa pose, l'implant aura tendance à se déplacer vestibulairement sous l'influence du sous-forage d'une part (réalisée en vue d'obtenir la stabilité primaire), et favorisée, d'autre part, par la résistance du mur palatin et le vide que représente la partie vestibulaire de l'alvéole ; (Fig.14). III

Ces deux phénomènes, additionnés lorsqu'ils ne sont pas maîtrisés, peuvent être à l'origine de résultats inesthétiques, au centre de la controverse. La diminution du gap est la cause de la disparition de la table vestibulaire entraînant les tissus mous et créant, par conséquent, une exposition du col et des spires de l'implant (Saadoun, Touati, 2007). L'ostéointégration n'en sera pas pour autant affectée, cependant, nous ne parlerons plus de succès implantaire, mais de survie ; (Fig.15). Lors de la planification, l'espace virtuel correspondant au gap devient donc un paramètre initial important à gérer : nous devons par conséquent y préfigurer l'implant. La tête de l'implant doit avoir une position palatine. L'axe implantaire sera déterminé en fonction du volume osseux en recherchant le meilleur couloir esthétique. Si le gap virtuel (celui de la planification), est de 2 mm, suite aux deux phénomènes cités ci-dessus, le gap clinique obtenu sera inférieur à 2 mm : cette situation devient une contre-indication ; (Fig.16).

Nous avons établi un score tenant compte de ce gap virtuel :

- Gap > 3 mm, indice 2 (situation favorable) : un léger déplacement vestibulaire de l'implant lors de sa mise en place ne sera pas préjudiciable.
- $2 \leq \text{gap} \leq 3 \text{ mm}$, indice 1 : situation à risque.
- Gap < 2 mm, indice 0 : les spires de l'implant finiront par être exposées.

Quelle que soit la situation, nous préférons un narrow à un regular platform pour améliorer ce gap. Par ailleurs, du fait de la résorption inévitable de la table osseuse vestibulaire, l'harmonie obtenue entre le rose et le blanc peut être satisfaisant et néanmoins présenter une légère dépression du procès alvéolaire. Nous anticipons ce phénomène par un sur-contouring osseux systématisé ; (Fig.17a à 17d), où un matériau de comblement prendra « en sandwich » la table vestibulaire : une technique avec des vis d'ostéosynthèse qui servent de piquets de tente pour créer un espace biologique de remplissage qui permettra d'accueillir Geistlich Bio-Oss (0.25 - 1 mm) dans des conditions favorables à sa maturation. Sans ce système, nous ne pourrions pas maintenir le lambeau muco-périosté à distance prévisible des implants (fiche d'indication Geistlich II P3 ; Concept thérapeutique du Dr J.-L. Zadikian). Un sur-contouring muqueux est systématisé lorsque le biotype est fin. De plus, en complément de ce gap, nous

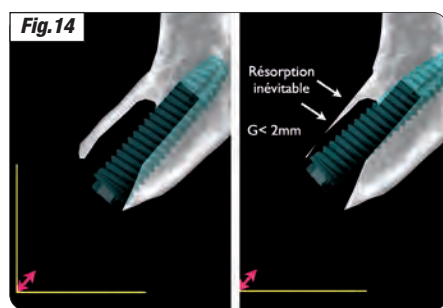
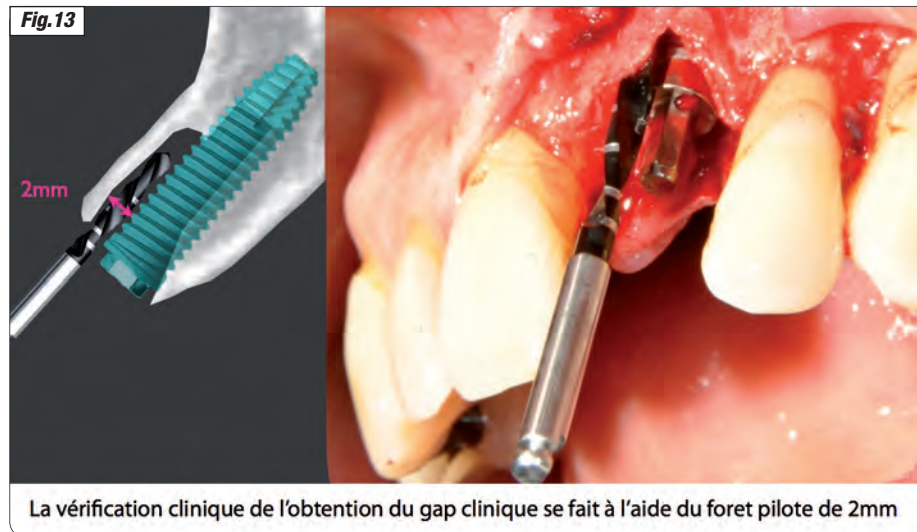


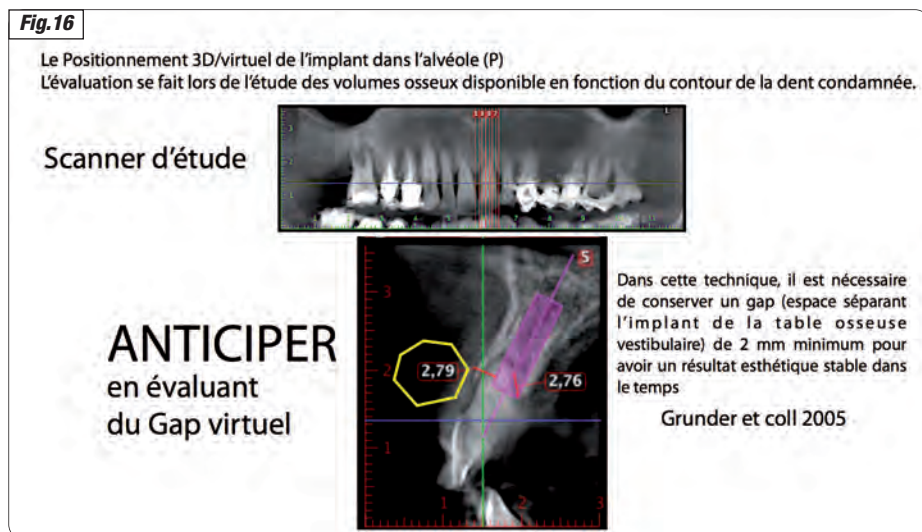
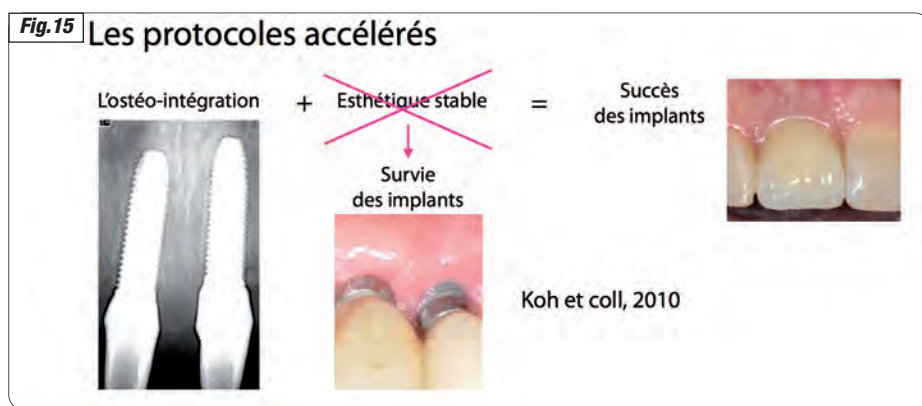
Fig.13 : Dans cette technique, il est nécessaire de conserver un « gap clinique » : espace éparant l'implant, après sa pose, de la table osseuse vestibulaire de 2 mm minimum pour avoir un résultat esthétique stable dans le temps (Grunder et coll., 2005).

Fig.14 : Lors de sa pose, l'implant aura tendance à se déplacer vestibulairement sous l'influence du sous-forage d'une part (réalisée en vue d'obtenir la stabilité primaire), et favorisée, d'autre part, par la résistance du mur palatin et le vide que représente la partie vestibulaire de l'alvéole.

mesurons une distance (h) permettant de prédire la présence d'une papille. Elle repose sur les travaux de Tarnow et coll. (1992). Elle s'évalue lors de la première consultation, en pratiquant un sondage au niveau proximal, à partir du point de contact et jusqu'au fond du sulcus ; (Fig.18). Il conviendra de rajouter à cette mesure la hauteur de tout ou partie de l'espace biologique :

- 1 mm (hauteur de l'attache conjonctive) en cas d'inflammation ;
- Ou 2 mm (hauteur de l'attache épithélio-conjonctive) si le parodonte est sain (hauteurs établies par Gargiulo et coll., 1961 et confirmé, avec de faibles différences, par les travaux de Vacek et coll., 1994).

En prenant en compte le niveau d'attache, nous avons une idée de la situation de l'os proximal, nécessaire à la mesure de la distance h. Bien évidemment, cette technique est



approximative, mais sera suffisante pour prévenir l'existence ou non d'une papille. Toutefois, cette mesure sera toujours confirmée lors de la chirurgie. Nous avons affecté un indice à cette distance de la façon suivante :

- $H \leq 5 \text{ mm}$, indice 2 : situation favorable, la papille est présente sans rien faire.
- $5 < h < 7 \text{ mm}$, indice 1 : il est nécessaire de transformer le point de contact en surface de contact. Nous sommes ici en zone orange, (situation à partager avec notre patient) parce qu'en créant une

surface de contact, nous rendons la forme de la dent plus carrée, ce qui peut être reproché sur le plan de l'esthétique (papille ou forme ?).

- $H > 5 \text{ mm}$, indice 0 : quoique nous fassions, nous n'aurons pas de papille.

À la lumière de ces exigences, le positionnement de l'implant permet une évaluation avec un tableau à deux entrées ; (Fig.19).

Évaluation de la stabilité primaire
Elle est nécessaire uniquement lors de la temporisation immédiate ; (S).

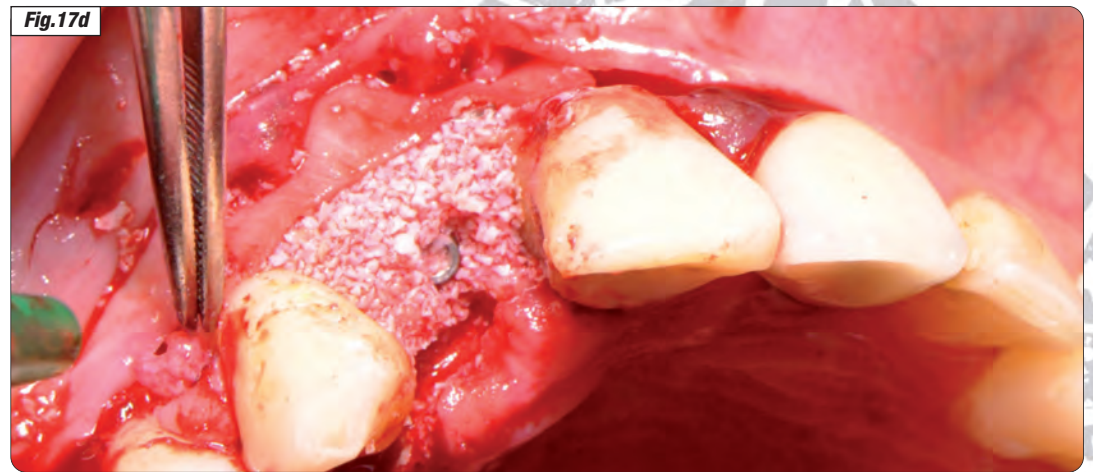
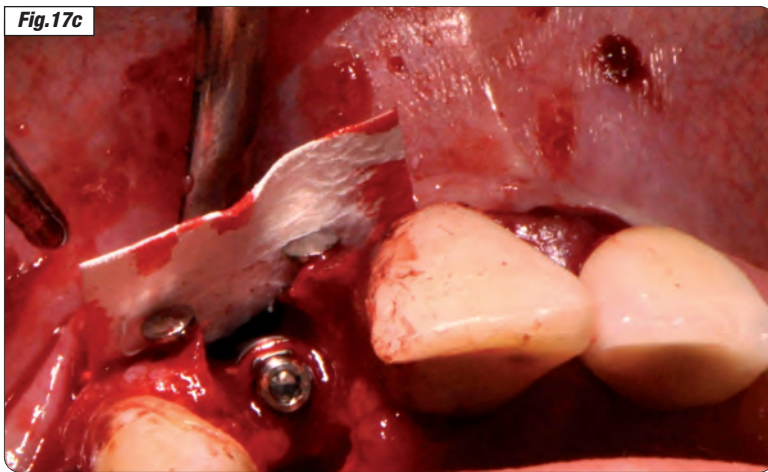
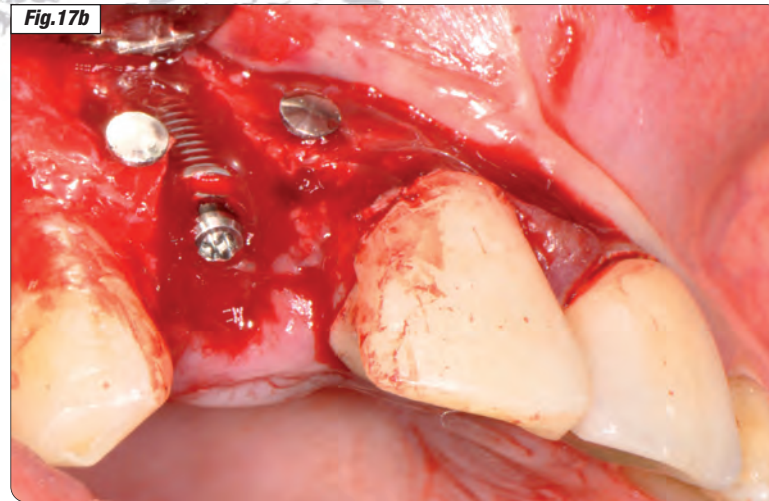
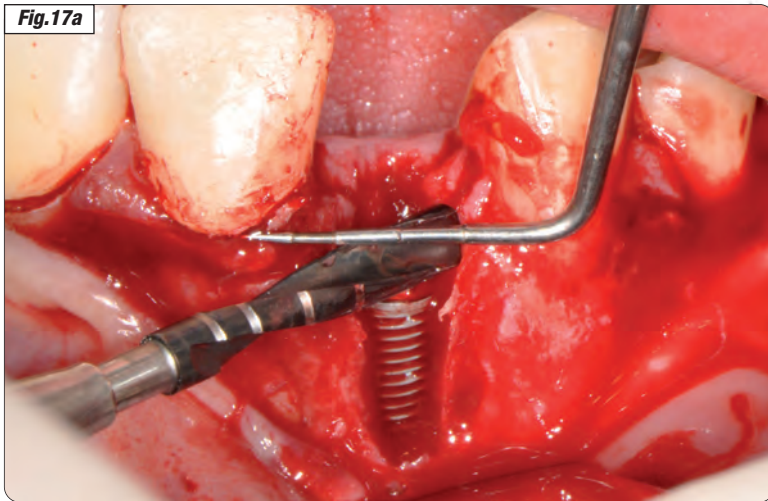


Fig.17a à 17d : Nous anticipons ce phénomène par un sur-contouring osseux systématisé.

• Le pré-requis est d'obtenir l'ostéointégration dont le préalable reste la limitation des micro-mouvements de l'implant qui définissent sa stabilité primaire ou fixité mécanique initiale. L'étude des effets des micro-mouvements implantaire montre l'existence d'un seuil de tolérance de l'ordre de 50 m à 150 m qui, une fois franchi, empêcherait, selon certains auteurs, les cellules souches de se différencier vers une lignée ostéoblastique (ostéointégration) et les

détournerait plutôt vers une lignée fibroblastique (fibrointégration) (Hubert, 1974 - Szmukler-Moncler, 1998 et 2000).

Ainsi, dans notre démarche, nous avons retenu comme préalable pour mettre en charge un implant, l'obtention d'une bonne stabilité primaire. Wang et coll. (2006), conseillent d'avoir dans le cadre d'une temporisation immédiate, une stabilité primaire de 30 N.cm. Mais peut-on prévoir la stabilité primaire de nos implants avant tout forage ?

Actuellement, c'est la corrélation entre le couple de forage et la stabilité de l'implant, établie depuis Bertil Friberg (1999) qui est utilisée : l'opérateur, piloté par sa bibliothèque tactile, sait réaliser les forages adaptés aux différentes densités osseuses pour améliorer la stabilité primaire (dont il ne découvre la valeur qu'après la mise en place de l'implant). Ce constat a pour inconvénient d'être tardif, donc non prévisible à la consultation. La prise de décision de mise en charge différée ou immédiate se prend en fin de

chirurgie et impose la préparation de deux projets prothétiques provisoires : l'un pouvant être connecté à l'implant et pas l'autre (pour finalement n'en utiliser qu'un seul). En connaissant à l'avance la stabilité primaire de l'implant, nous évitons aux patients et aux praticiens, le suspens de la fin de chirurgie. La relation sera plus confortable, le coût global réduit. Dans notre méthode, l'information sur la stabilité primaire attendue est prévisible dès la consultation, à partir de la nouvelle imagerie Cone Beam et leurs

logiciels de simulation implantaire. Cette évaluation se fait à partir de trois éléments : les unités Hounsfield, la longueur et le diamètre de l'implant.

Les unités Hounsfield (HU values)

Habituellement, ces unités, établies par **Sir Godfroy Hounsfield**, nous renseignent sur la densité osseuse à partir des valeurs de références suivantes : - 1 000 HU représentent la densité de l'air, 0 HU celle de l'eau, + 1 000 HU celle de l'os compact. Plus leur nombre est élevé, plus l'élément mesuré est dense. Grâce à la nouvelle imagerie « Cone Beam » et ses logiciels de simulation implantaire, une planification virtuelle peut être réalisée. En balayant la souris à 1 mm à l'intérieur et à l'extérieur de l'enveloppe implantaire simulée ; (Fig.20a et 20b), certains de ces appareils, nous donnent une valeur représentant les voxels de l'imagerie du logiciel, qualifiés également par le fabricant d'unités Hounsfield. Cependant, elles ne peuvent se superposer à l'échelle définie par **Sir Godfroy Hounsfield**. Il n'en demeure pas moins que plus le nombre de voxels est élevé, plus l'élément mesuré est dense. Ce raisonnement m'a conduit à mener une étude (2008) sur 234 implants posés avec un moteur Nobel. À l'aide d'un Cone Beam (Planmeca), j'ai préalablement établi des relevés HU values, exprimés sur les planifications implantaires. J'en ai conclu qu'il existe une corrélation extrêmement importante entre la valeur affichée à l'écran (la densité de voxels) et la stabilité obtenue de l'implant posé. Les valeurs d'estimation ont donné des stabilités prévisibles résumées dans un tableau ; (Fig.21).

Nous reprecisons que ce relevé ne correspond en aucun cas à celui d'une analyse densitométrique pratiquée par les radiologues. De plus, il serait intéressant de reproduire cette démarche avec les différentes marques existantes de Cone Beams et de moteur d'implantologie, puis de comparer les résultats.

Nous avons donc procédé à un relevé de ces valeurs en faisant leur moyenne, représentant un score ainsi affecté d'un indice :

- **Indice 0** pour des HU relevés inférieurs à 200 UH (zone rouge) : dans cette plage, l'implant ne pourra pas être suffisamment stabilisé pour supporter une dent provisoire fixée sur l'implant. Son torque d'insertion sera toujours inférieur à 32 N/cm (quelle que soit la marque ou la forme de l'implant), les micro-mouvements, issus d'un implant chargé dans ces conditions,

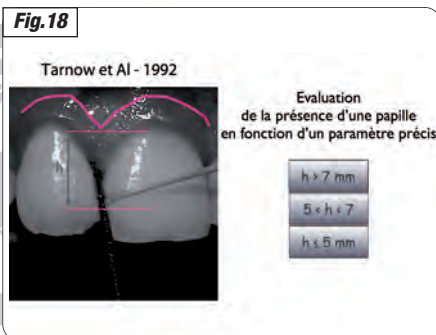
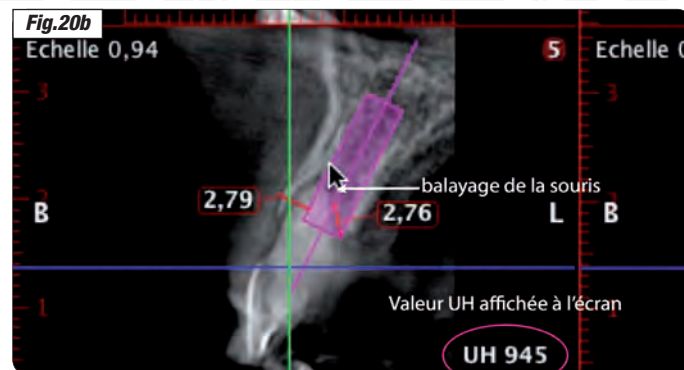
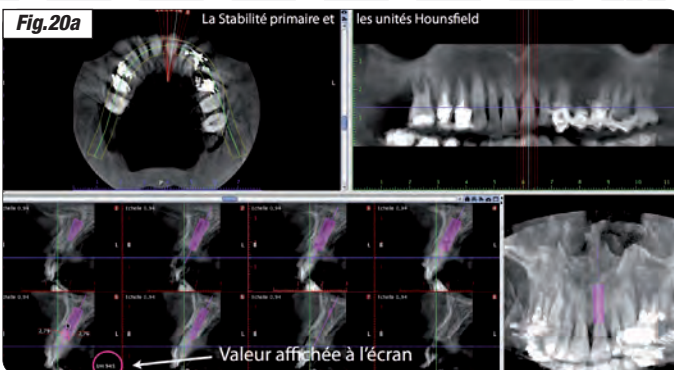


Fig.19

h	h ≤ 5 mm	5 < h < 7 mm	h > 7 mm
Gap			
G < 2 mm	0	0	0
2 ≤ G ≤ 3 mm	1	1	0
G > 3 mm	2	2	0



Nous avons donc procédé à un relevé de valeurs en faisant leur moyenne, représentant un score ainsi affecté d'un indice.

Fig.21 ÉTUDE RÉALISÉE PAR LE DR ZADIKIAN

Les valeurs d'estimation ont donné des stabilités prévisibles	HU < 200	300 < HU < 500	HU > 500
Torque d'insertion obtenu	< 32 N/cm	> 32 N/cm	> 32 N/cm

Une étude sur 234 implants, à l'aide d'un Cone Beam Planmeca* en établissant des relevés HU Value exprimés sur ses planifications implantaires.
CONCLUSION : il y a une corrélation extrêmement importante entre la valeur affichée à l'écran et la stabilité obtenue de l'implant posé avec un moteur WH.

Fig.18 : Évaluation de la présence d'une papille en fonction d'un paramètre précis.
Fig.19 : Tableau à double entrée pour l'analyse du positionnement de l'implant.
Fig.20a et 20b : En balayant la souris à 1 mm à l'intérieur et à l'extérieur de l'enveloppe implantaire simulée, certains de ces appareils, nous donnent une valeur représentant les voxels de l'imagerie du logiciel, qualifiés également par le fabricant d'unités Hounsfield.
Fig.21 : Tableau des stabilités attendues en fonction des unités Hounsfield exprimées sur le logiciel de planification implantaire.
Fig.22a et 22b : Il s'agit de l'enfouissement implantaire (EI) qui constitue une condition initiale prévisible scannographiquement (via la planification virtuelle pré-implantaire) et donnera lieu à un score affecté d'un indice.

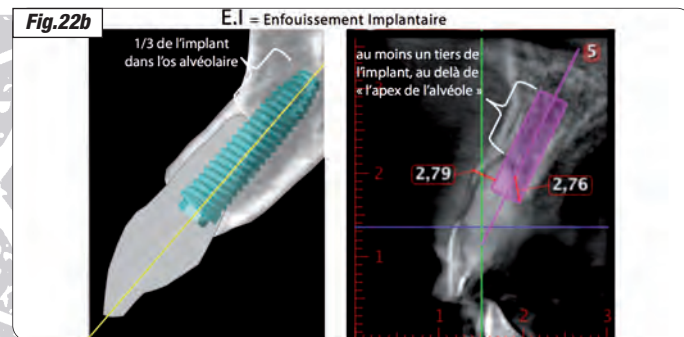
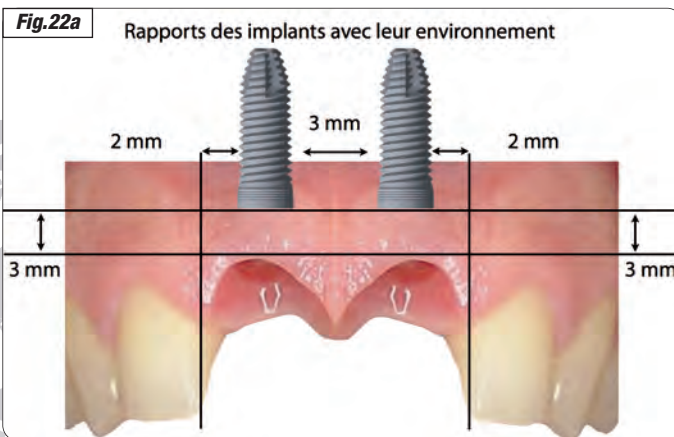




Fig.23 Les rapports de l'implant avec l'alvéole

Il est nécessaire d'avoir au moins un tiers de l'implant, au delà de « l'apex de l'alvéole ».

E.I constitue une condition initiale prévisible scannographiquement (via la planification virtuelle pré-implantaire) et donnera lieu à un score affecté d'un indice.

	EI < 2 mm	2 mm < EI < 3 mm	EI > 3 mm
0 < HU < 200	0	0	0
300 < HU < 500	0	1	2
HU > 500	0	2	2

Fig.24a

Esthétique initiale		Position de l'implant				Stabilité primaire			
Esthétique initiale	Indice	h	h ± 5	5 × h + 7	h > 7	STABILITE	EI < 2	2 < EI < 3	EI > 3
0 à 6	0	h < 2	0	0	0	0 < HU < 200	0	0	0
7 à 12	1	2 ≤ h ≤ 3	0	1	0	300 < HU < 500	0	1	2
13 à 14	2	h > 3	2	2	0	HU > 500	0	2	2

	Esthétique initiale	Position de l'implant	Stabilité primaire
Contre-Indication	0	0	0
Facteurs de risques	1	1	1
Indications	2	2	2

Fig.24b

Le Scoring pré-implantaire

	Esthétique initiale	Position de l'implant	Stabilité primaire
Contre-Indication	0	0	0
Facteurs de risques	1	1	1
Indications	2	2	2

➤ **Prise de décision**

Protocole accéléré
Plusieurs temps implanto-prothétique

Fig.23 : Tableau de la stabilité primaire en fonction des unités Hounsfield exprimées sur le logiciel de planification et de l'enfouissement implantaire.

Fig.24 : Tableau récapitulatif des indices de chaque région.

Fig.24b : Tableau d'analyse de la situation.



Mise en pratique des protocoles accélérés

Nos patients nous expriment quotidiennement leurs désirs d'esthétique. Leurs demandes, parfois inconsidérées, sont formulées comme un simple besoin appartenant au « monde de la nécessité ».

Leurs souhaits ne doivent pas être mis sous silence, ils doivent être minutieusement étudiés. Nous répondons à leurs demandes en tenant compte du « monde du risque » d'où peuvent venir les dangers sans bien évidemment nous transformer en marchands d'angoisse. Notre souci constant réside dans la gestion de ces deux mondes en essayant de réduire au minimum le rapport risques-bénéfices. Avant chaque acte implantaire, il est donc nécessaire d'évaluer les facteurs de risque, de définir le champ d'indications et de contre-indications en sachant rester ferme devant certaines demandes. Lorsque ces règles sont observées, nous pouvons réussir les traitements esthétiques sans corrompre le fonctionnel et la santé. Pour acquérir l'expertise nécessaire à l'exécution des protocoles accélérés nous proposons un encadrement clinique « en mode compagnonnage » dans le cadre du cursus de l'Afopi (Association française des omnipraticiens pratiquant l'implantologie dentaire). La pratique de cette autonomie accompagnée est appréciée par de nombreux confrères. Elle leur permet de posséder petit à petit toutes les compétences de la discipline pour les pratiquer ensuite dans leur cabinet. ■

seront supérieurs à 100 microns et la cicatrisation risquerait de s'orienter plus facilement vers une lignée fibroblastique. Dans cette situation, sous-forer généreusement pour chercher une meilleure stabilité risquerait d'entraîner au moment de la pose, un déplacement de l'os autour de l'implant sous l'action d'un couple d'insertion élevé. Entre 200 et 300, il existe une zone tampon. Ces valeurs n'aboutissent à une bonne stabilité primaire que dans environ 50 % des cas. Il est donc préférable d'inclure cette « zone tampon » dans la zone rouge.

- **Indice 1 pour des HU comprises entre 300 et 500 UH (zone orange) :** l'obtention de la stabilité dans cette plage nécessite une bonne expérience et une maîtrise du sous-forage dans une alvéole d'extraction.
- **Indice 2 pour des HU supérieures à 500 UH (zone verte) :** cette plage de densité offre de la prévisibilité avec de nombreux systèmes implantaires. Un torque d'insertion supérieur à 32 N / cm sera facilement obtenu. Les

micro-mouvements de l'implant seront inférieurs à 100 microns : il sera donc stable et sa cicatrisation s'orientera plus facilement vers une lignée ostéoblastique.

- **Longueurs et diamètres :** la stabilité est également influencée par la longueur et le diamètre de l'implant. Nous ne pratiquons des mises en charge immédiates qu'avec des implants de longueur supérieure ou égale à 10 mm, car nous n'avons aucune expérience de mise en charge immédiate sur des implants courts.

Les rapports de l'implant avec l'alvéole

Il est sécurisant d'avoir au moins un tiers de l'implant, au-delà de « l'apex de l'alvéole ». Il s'agit de l'enfouissement implantaire (EI) qui constitue une condition initiale prévisible scannographiquement (via la planification virtuelle pré-implantaire) et donnera lieu à un score affecté d'un indice ; (Fig.22a et 22b). Chaque secteur aura sa particularité et devra être analysé selon le tableau à double III

entrée correspondant à l'évaluation des densités osseuses dans la zone à implanter (colonne de gauche), en particulier au pourtour immédiat de l'implant et l'enfouissement de l'implant dans l'os apical à l'alvéole d'extraction (ligne du haut) qui fourniront les informations du tableau ; (Fig.23). Nous établissons un tableau global avec chaque score ; (Fig.24a et 24b).

Une fois les trois régions analysées, nous obtenons alors un score final à trois chiffres dont la lecture se fait à partir d'un tableau. Si ce score est entièrement vert (ex : 222), le bassin d'attraction est favorable. La couleur verte indique que la chirurgie est abordable. La présence de la couleur orange (ex : 212) révèle un bassin d'attraction à risque d'autant plus élevé que les trois chiffres sont orange (ex : 111). Ces situations peuvent être traitées par un chirurgien dont l'expertise et l'expérience sont élevées et pour qui la gestion des complications est acquise. Pour ceux qui souhaitent s'initier à ces traitements avec une courbe d'apprentissage favorable aux patients, nous préconisons une formation de type « compagnonnage », dans la pure tradition de la chirurgie française comme celle proposée dans le cursus de l'Afopi. La présence de la couleur rouge (ex : 101) montre que la situation sera celle de l'extrême prudence, nécessitant l'évaluation de chaque point pour prendre la décision la plus adaptée. Si les trois chiffres sont rouges : la contre-indication aux protocoles accélérés est absolue. Une technique conventionnelle sera préconisée (extractions, temporisation, reconstruction des tissus durs et mous, puis implantations). Il en est de même si le seul chiffre rouge est celui de la centaine. Si le chiffre pour la centaine est vert, associé à un chiffre rouge pour la dizaine et / ou l'unité (soit un chiffre de 200 et plus), la contre-indication devient relative car les conditions initiales défavorables peuvent être rendues favorables après chirurgie en envisageant extraction / implantation immédiate avec ou sans temporisation immédiate : toujours par un chirurgien dont l'expertise et l'expérience sont élevées et pour qui la gestion des complications est acquise. Si le chiffre pour la centaine est orange, associé à un ou deux chiffres rouge ou orange, (soit les chiffres 100 - 101 - 110 - 111) le challenge est d'un niveau très élevé. Le traitement proposé en première intention sera alors classique (chirurgie reconstructrice des tissus perdus). Cependant le protocole accéléré peut devenir une alternative en cas de refus de la greffe osseuse après motivation du patient. Exemple : Leslie G., 24 ans ; (Fig.25a à 25e).

Si le chiffre pour la centaine est orange, associé à un ou deux chiffres rouge ou orange, le challenge est d'un niveau très élevé.

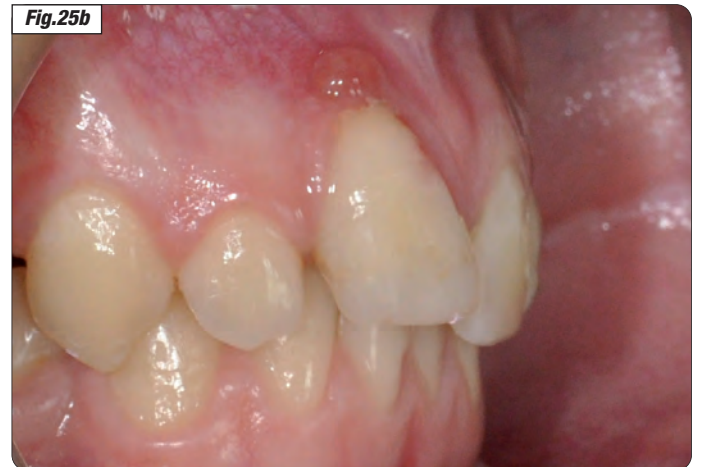
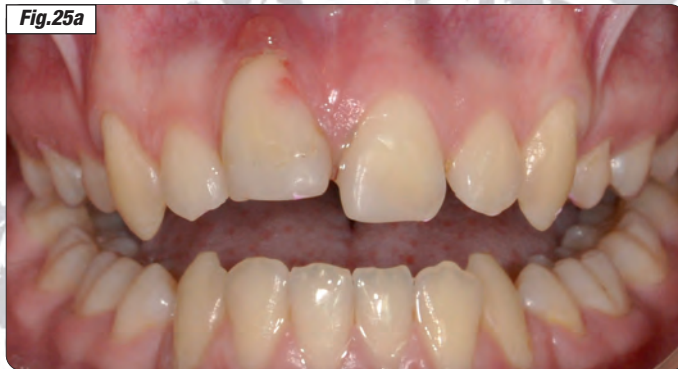
Fig.25a à 25e (prothèse réalisée par le Dr PÉLERIN) :

Le protocole accéléré peut devenir une alternative en cas de refus de la greffe osseuse après motivation du patient. Ex. ; Leslie G., 24 ans.

